

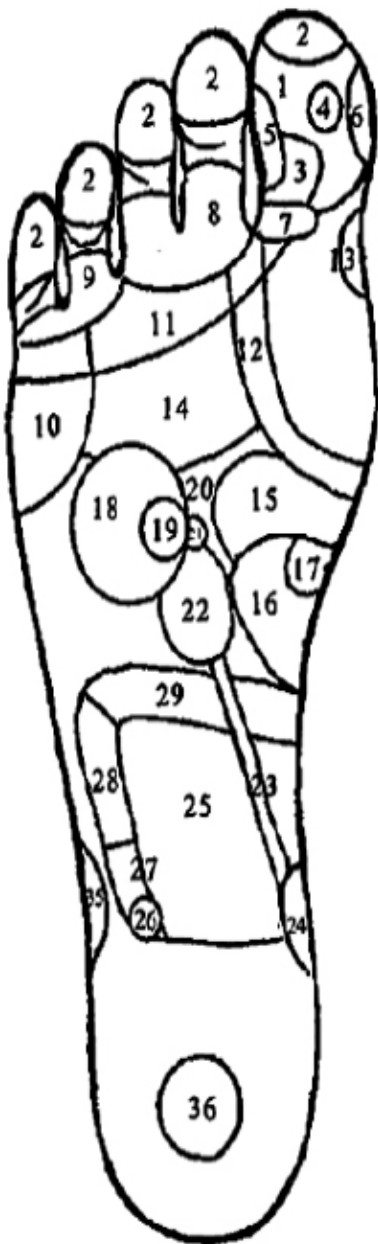Abb. Nr. 1: Die Reflexzonen der aktiven Nervenpunkte des rechten Fußes.

1. Die linke Seite des Kopfes (linke Hemisphäre des Gehirns)
2. Die Stirn, Nebennasenhöhle der linken Seite
3. Der Hirnstamm, das Kleinhirn
4. Die Hypophyse
5. Die linke Seite der Schläfe, der Drillingsnerv
6. Die Nase
7. Der Hinterkopf
8. Das linke Auge
9. Das linke Ohr
10. Die rechte Schulter
11. Der rechte Trapezmuskel
12. Die Schilddrüse
13. Die Nebenschilddrüsen
14. Die rechte Seite der Lungen und Bronchien
15. Der Magen
16. Der Zwölffingerdarm
17. Die Bauchspeicheldrüse
18. Die Leber
19. Die Gallenblase
20. Das Sonnengeflecht
21. Die Nebenniere der rechten Seite
22. Die rechte Niere
23. Der rechte Harnleiter
24. Die Harnblase
25. Der Dünndarm
26. Die Appendix
27. Die Dickdarmklappe
28. Das aufsteigende Kolon
29. Das Querkolon
35. Das rechte Knie
36. Die Keimdrüsen der rechten Seite (Hoden und Eierstöcke)

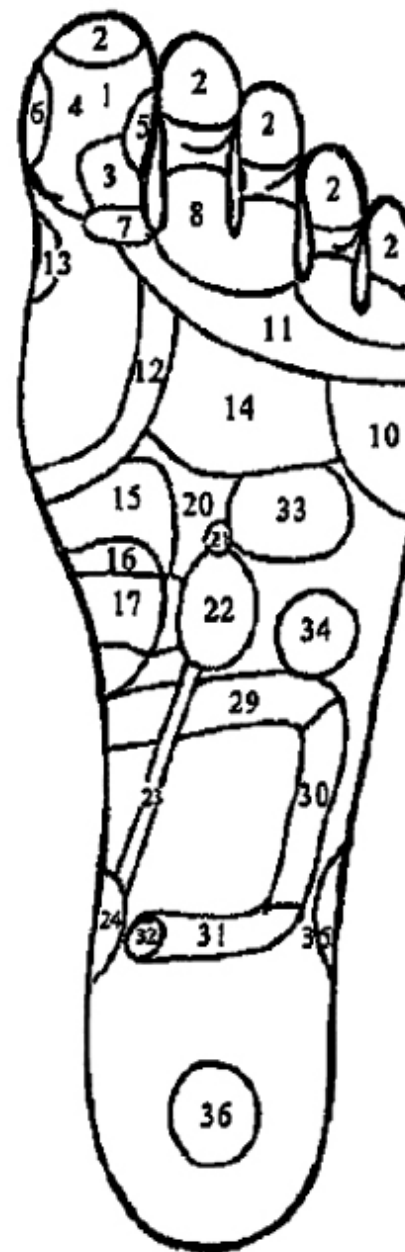


Abb. Nr. 2: Die Reflexzonen der aktiven Nervenpunkte des linken Fußes.

1. Die rechte Seite des Kopfes (rechte Hemisphäre des Gehirns)
2. Die Stirn, Nebennasenhöhle der rechten Seite
3. Der Hirnstamm, das Kleinhirn
4. Die Hypophyse
5. Die rechte Seite der Schläfe, der Drillingsnerv
6. Die Nase
7. Der Hinterkopf
8. Das rechte Auge
9. Das rechte Ohr
10. Die linke Schulter
11. Der linke Trapezmuskel
12. Der linke Lappen der Schilddrüse
13. Die Nebenschilddrüsen
14. Die linke Seite der Lungen und Bronchien
15. Der Magen
16. Der Zwölffingerdarm
17. Die Bauchspeicheldrüse
20. Das Sonnengeflecht
21. Die Nebenniere der linken Seite
22. Die linke Niere
23. Der linke Harnleiter
24. Die Harnblase
25. Der Dünndarm
29. Das Querkolon
30. Das absteigende Kolon
31. Der Mastdarm
32. Der Anus
33. Das Herz
34. Die Milz
35. Das linke Knie
36. Die Keimdrüsen der rechten Seite (Hoden und Eierstöcke)